
LOOPOGRAPHY EXAMINATION FOR COLON CANCER CASES IN TANGERANG DISTRICT PUBLIC HOSPITAL

Gando Sari¹, Triana Retno Putri¹, Samsun¹, Sriyatun¹, Nursama Heru¹

¹ Politeknik Kesehatan Kementerian Kesehatan Jakarta II, Jl. Hang Jebat III Kebayoran Baru, Jakarta Selatan, Kode Pos 12120
E-mail: bundagandosari@gmail.com

Submitted: 16 October 2019 ; Accepted: 12 November 2019

<https://doi.org/10.36525/sanitas.2019.12>

ABSTRACT

Loopography examination technique is a radiological examination technique in lower digestive tract (colon) by inserting a positive contrast media into the colon through an artificial hole in abdominal area. This examination aims to evaluate the anatomy and physiology function from distal section of colon to anus in patients with colon cancer. This research was conducted in radiology installation of Tangerang District Public Hospital from November to December 2018, using a qualitative descriptive method with a literature study approach and interview. The results found that loopography examination in Tangerang District Public Hospital did not require special preparation. The kind of contrast media used is a water-soluble contrast media such as *iohexol* with a ratio of 1: 3 mixed with NaCl. This loopography contrast media can be inserted through the clean stoma or anal. The routine projections performed for loopography examination in Tangerang District Public Hospital are Plan photos of Abdomen, *Antero Posterior* (AP) and *Lateral*. But sometimes Oblique projection is also used as an addition if there is less obvious anatomy due to overlap/superposition.

Keywords: loopography, colon cancer, water soluble-contrast media

This is an open access journal, and articles are distributed under the terms of the Creative Commons Attribution-NonCommercial-ShareAlike 4.0 License, which allows others to remix, tweak, and build upon the work non-commercially, as long as appropriate credit is given and the new creations are licensed under the identical terms.

©2019 Sanitas

PEMERIKSAAN LOOPOGRAFI UNTUK KASUS KANKER KOLON DI RSU KABUPATEN TANGERANG

ABSTRAK

Teknik pemeriksaan *loopografi* adalah teknik pemeriksaan secara radiologis pada saluran pencernaan bagian bawah (*colon*) dengan memasukkan media kontras positif ke dalam *colon* melalui lubang buatan pada daerah *abdomen*. Pemeriksaan ini bertujuan untuk mengevaluasi fungsi anatomi dan fisiologi dari *colon* bagian *distal* hingga ke anus pada kondisi klinis kanker kolon. Penelitian ini dilakukan di Instalasi radiologi RSU Kabupaten Tangerang pada bulan November sampai dengan Desember 2018, menggunakan metode deskriptif kualitatif dengan pendekatan studi pustaka dan wawancara. Hasil penelitian menunjukkan bahwa pemeriksaan *loopografi* di RSU Kabupaten Tangerang tidak memerlukan persiapan khusus. Jenis kontras yang digunakan yaitu jenis kontras media yang bersifat *water soluble* seperti *iohexol* dengan takaran 1 : 3 yang dicampurkan NaCl. Pemasukan bahan kontras *loopografi* ini dapat melalui *stoma* bersih atau anal. Proyeksi rutin yang dilakukan untuk pemeriksaan *loopografi* di RSU Kabupaten Tangerang adalah *Plan* foto *Abdomen*, *Antero Posterior* (AP)

dan *Lateral*. Namun pada kasus tertentu terkadang juga perlu memakai proyeksi *Oblique* sebagai tambahan jika ada anatomi yang kurang terlihat jelas karena *overlap/superposisi*.

Kata Kunci : *Loopografi, kanker kolon, kontras media larut air*

PENDAHULUAN

Saat ini ilmu pengetahuan dan teknologi semakin berkembang khususnya pada bidang kesehatan ataupun kedokteran. Hal ini dapat kita lihat dari perkembangan teknologi pada bidang radiologi. Sejak ditemukannya sinar-X pada tahun 1895 oleh Wilhelm Conrad Roentgen, pemanfaatannya disegala bidang semakin terus berkembang (1). Pemeriksaan radiologi merupakan salah satu pemeriksaan yang amat diperlukan dalam menegakkan diagnosa suatu penyakit (2). Ada tiga tipe umum pemeriksaan X-ray yaitu radiografi, fluoroskopi, dan *computed tomography* (3). Fluoroskopi adalah suatu alat yang digunakan untuk studi visual jatuhnya bayangan laten dari tabir fluoroskopi menjadi bayangan permanen pada film, dalam aplikasi medik fluoroskopi digunakan untuk memvisualisasikan gerakan dari struktur-struktur internal (4). Salah satu pemanfaatan yang menggunakan fluoroskopi yakni untuk pemeriksaan *loopografi*.

Pemeriksaan radiologi pada sistem *digestivus* dapat dibagi atas 2 golongan besar, yaitu pemeriksaan dengan kontras dan pemeriksaan tanpa kontras (5). *Loopografi* merupakan teknik pemeriksaan radiografi pada saluran pencernaan bagian bawah (*colon*) dengan menggunakan kontras media positif yang dimasukkan ke dalam *stoma* pada dinding *abdomen* (6).

Pada pemeriksaan *loopografi* menggunakan kontras media jenis *water soluble*, kontras media jenis *water soluble* mudah diserap oleh tubuh dan tidak mengakibatkan banyak komplikasi (7), sebelum digunakan kontras media terlebih dahulu dicampur NaCl atau *aquades* dengan perbandingan yaitu 1:3 (8).

Pemeriksaan radiodiagnostik secara garis besar dibagi menjadi 2, yaitu pemeriksaan rutin dan pemeriksaan khusus. Teknik pemeriksaan yang tidak memerlukan persiapan khusus, lebih cepat dan sederhana disebut teknik pemeriksaan rutin. Sedangkan teknik pemeriksaan yang memerlukan persiapan-persiapan seperti persiapan pasien, persiapan alat dan bahan

disebut pemeriksaan khusus. Pada pemeriksaan *loopografi*, perlu dilakukan persiapan terlebih dahulu pada pasien anak dan dewasa, seperti puasa atau pengosongan *colon*. Sedangkan persiapan pasien tidak dilakukan pada pasien bayi (9).

Kasus yang sering ditemukan pada pemeriksaan *loopografi* yakni *colostomy* dan *ileostomy*. *Colostomy* adalah pembuatan lubang atau *stoma* secara bedah di antara dua bagian dari usus besar yang dimaksudkan sebagai pengganti tempat pengeluaran *faeces* (10) (11). Para penderita *colostomy* seringkali membutuhkan saran-saran ahli untuk hidup secara wajar dan nyaman. Kebanyakan rumah sakit besar mempunyai perawat terlatih yang disebut *stomatherapis* yang bisa membantu dalam hal ini (12).

Ada beberapa indikasi dilakukannya *colostomy* yaitu dugaan pada klinis *hirschprung*, *colon cancer*, *malformasi anorektal* dan *fistula pada atresia ani*. Di Indonesia, didapatkan angka yang sedikit berbeda dengan laporan dari negara barat karena terdapat kecenderungan terkena serangan kanker lebih banyak untuk umur yang lebih muda. Untuk usia di bawah 40 tahun data dari Bagian Patologi Anatomik FKUI didapatkan angka 35,625% (13). Karsinoma *colon*, biasanya suatu *adenokarsinoma*, merupakan keganasan saluran pencernaan yang paling umum, dengan jaringan yang abnormal (*lesi*) lebih besar pada daerah rektosigmoid (14).

Pada pemeriksaan *loopografi* dengan klinis *ca colon* di RSUD Kabupaten Tangerang ini memasukkan kontras media melalui *stoma* bersih pada dinding *abdomen*. Pemeriksaan ini bertujuan untuk mengevaluasi fungsi anatomi dan fisiologi dari *colon* bagian *distal* hingga ke anus. Dan kontras media yang digunakan adalah jenis *water soluble* dengan posisi pemeriksaan yang digunakan yaitu *AP*, *Lateral* dan penambahan posisi *Oblique* jika ada anatomi yang kurang jelas terlihat disertai pengambilan gambar radiografi menggunakan pesawat fluoroskopi.

Masalah yang akan dibahas pada penelitian ini adalah bagaimana prosedur pemeriksaan *loopografi* dengan pada kasus kanker kolon di RSUD Kabupaten Tangerang. Penelitian ini bertujuan untuk menjelaskan teknik pemeriksaan *loopografi*.

METODE PENELITIAN

Metode yang digunakan dalam penelitian ini adalah deskriptif kualitatif. Dalam pengumpulan data penulis melakukan observasi di Instalasi Radiologi RSUD Kabupaten Tangerang, pada bulan November sampai dengan bulan Desember 2018. Penelitian ini menggunakan dua buah sampel dari seluruh pasien pemeriksaan *loopografi* dengan kondisi klinis kanker kolon di Instalasi Radiologi RSUD Kabupaten Tangerang.

Metode pengumpulan data yang digunakan adalah observasi yaitu pengambilan data dengan melakukan pengamatan secara langsung dan mencatat hasil pengamatan tersebut pada lembar kerja yang berhubungan dengan masalah penelitian.

Instrumen penelitian yang digunakan adalah lembar kerja yang digunakan untuk mencatat data yang diperoleh pada saat melakukan observasi, dan kamera alat untuk dokumentasi saat observasi.

HASIL DAN PEMBAHASAN

Pemeriksaan *loopografi* dengan kondisi klinis kanker kolon di Instalasi Radiologi RSUD Kabupaten Tangerang dilakukan dengan mendeskripsikan teknik berdasarkan observasi dan wawancara radiolog serta radiografer.

Prosedur pertama yang dilakukan adalah pasien datang ke bagian administrasi Instalasi Radiologi RSUD Kabupaten Tangerang untuk mendaftar pemeriksaan *loopografi* disertai dengan surat rujukan dokter, kemudian pasien dibuatkan jadwal pemeriksaan dan menerima formulir tindak radiologi.

Pemeriksaan *loopografi* dengan kondisi klinis kanker kolon di RSUD Kabupaten Tangerang tidak memerlukan persiapan khusus, dikarenakan pada pemeriksaan *loopografi* ini kontras dimasukkan melalui *stoma* bersih (*stoma distal*). Pemeriksaan *loopografi* ini hanya untuk mengevaluasi fungsi anatomi dan fisiologi dari *colon* bagian *distal* hingga ke anus, selama tidak digunakan (diblok) dalam evakuasi *faeces*. Pasien hanya diinstruksikan untuk membawa *colostomy bag* untuk mengganti *colostomy bag* yang sudah terpasang pada saat selesai pemeriksaan. Berbeda dengan menurut teori (9) pemeriksaan *loopografi*

menggunakan persiapan khusus seperti puasa dan pengosongan *colon* sebelum dilakukannya pemeriksaan.

Prosedur selanjutnya dilakukan pengisian *inform consent* yang disetujui oleh pasien/ keluarga pasien untuk dilakukannya pemeriksaan *loopografi* dengan penggunaan bahan kontras dan petugas memberikan penjelasan tentang tata cara pelaksanaan tindak radiologi.

Alat dan bahan yang digunakan dalam pemeriksaan *loopografi* di Instalasi Radiologi RSUD Kabupaten Tangerang yaitu pesawat DR dengan fluoroskopi, bahan kontras jenis *water soluble*, NaCl, kateter balon No.16, spuit 50 cc, dan marker. Berdasarkan wawancara dengan Radiografer RSUD Kabupaten Tangerang bahwa pemeriksaan *loopografi* menggunakan bahan kontras yang bersifat *water soluble* dicampurkan NaCl dengan perbandingan 1 : 3 yang bertujuan untuk mengurangi konsentrasi dari kontras agar tidak terlalu pekat dan tidak mengurangi hasil gambaran.

Menurut teori (6) pemeriksaan *loopografi* juga bisa menggunakan bahan kontras media positif lainnya seperti *barium sulfat*. Namun, menurut hasil wawancara di RSUD Kabupaten Tangerang alasan pemeriksaan *loopografi* ini tidak menggunakan *barium sulfat* karena pada saat dilakukan pemeriksaan tidak tersedia *barium sulfat* dan pasiennya pasca operasi dikhawatirkan terjadinya perlengketan, selain itu kontras media yang bersifat *water soluble* juga lebih mudah di-*eksresikan* oleh tubuh.

Menurut hasil wawancara radiografer pemeriksaan diawali dengan pemasangan marker. Kemudian, lakukan plan foto *abdomen* dengan proyeksi *Antero Posterior* (AP) yang bertujuan untuk melihat kondisi *colon* secara keseluruhan dan untuk pengaturan faktor eksposi. Setelah itu, dengan menggunakan kateter yang dihubungkan dengan spuit 50 cc yang berisi kontras pada Ny. S (sampel pertama) dimasukkan melalui *stoma* bersih dan pada Tn. M (sampel kedua) dimasukkan melalui anal karena pada saat pengerjaan tidak terlihat atau kemungkinan terselipnya *stoma* bersih pada *colostomy* sehingga diputuskan untuk memasukkan kontras media melalui anal. Banyaknya kontras yang digunakan tergantung dari panjangnya *colon*.

Proyeksi rutin yang dilakukan untuk pemeriksaan *loopografi* di RSUD Kabupaten Tangerang AP dan *Lateral*, proyeksi *Oblique* digunakan jika ada gambaran anatomi yang kurang terlihat. Proyeksi AP dilakukan untuk melihat kontras media mengisi *colon* secara keseluruhan. Proyeksi *Oblique* dilakukan untuk melihat apabila ada anatomi *colon* yang tidak terlihat karena *overlap/ superposisi*. Dan proyeksi *Lateral* dilakukan untuk melihat bagian *rectum* dan *sigmoid* selain itu juga dapat melihat keluarnya kontras melalui anus.

Berdasarkan hasil penelitian pada pasien Ny.S usia 46 tahun dan Tn. M usia 36 tahun di RSUD Kabupaten Tangerang didapatkan hasil sebagai berikut:

1. Foto Plan Abdomen

Posisi Pasien : Supine di atas meja pemeriksaan.

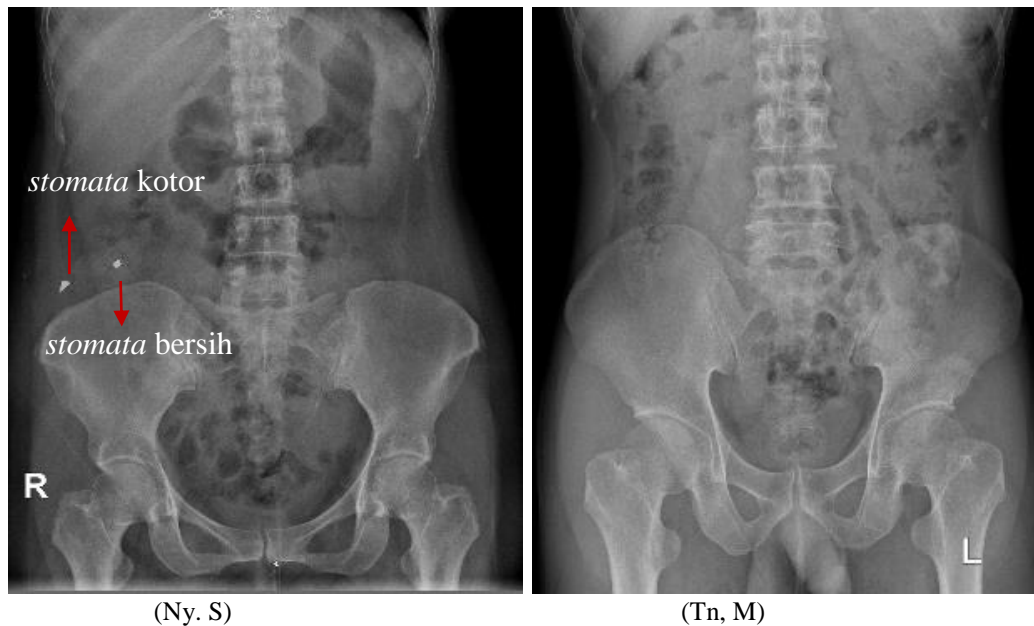
Posisi Obyek : Posisi pasien diatur simetris dan true antero posterior.

Central Ray : Vertikal tegak lurus pada film.

Central Point : Dipertengahan kedua *crista iliaca*.

Hasil Gambaran :

- a. Hasil gambaran pada foto pendahuluan Ny. S (sampel pertama) tampak gambaran marker pada *stomata* kotor di bagian *lateralis* dan *stomata* bersih dibagian *medialis* dari sisi kanan tubuh pasien (sisi *colon ascendens*). Tampak *symphysis pubis* tidak terpotong, dan batas kedua sisi *lateral abdomen* tidak terpotong dan bagian atasnya tampak dinding *diafragma* (pada Gambar 1. sebelah kiri).
- b. Hasil gambaran pada foto pendahuluan Tn. M (sampel kedua) Tampak *symphysis pubis* tidak terpotong, dan batas kedua sisi *lateral abdomen* tidak terpotong dan bagian atasnya tampak dinding *diafragma* dan tidak diberikan marker karena pemasukan kontras medianya akan melalui anal, selain itu pemasangan marker juga tergantung pada permintaan dokter (pada Gambar 1. sebelah kanan).



Gambar 1. Foto Pendahuluan Abdomen Proyeksi AP (Radiologi RSUD Kab. Tangerang, 2019)

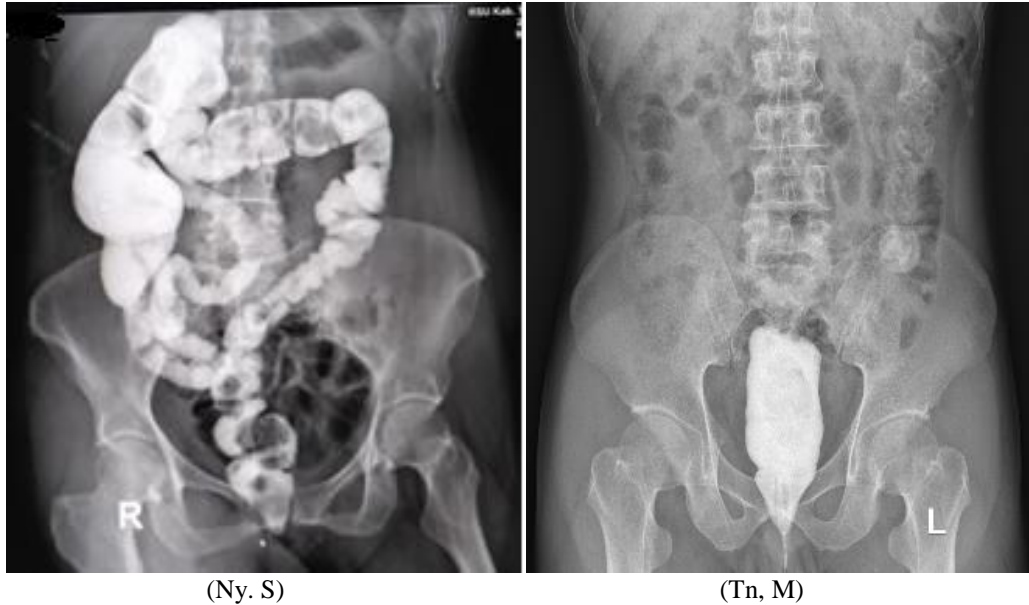2. Antero Posterior

- Posisi Pasien : Supine di atas meja pemeriksaan.
- Posisi Obyek : Posisi pasien diatur simetris dan true antero posterior.
- Central Ray : Vertikal tegak lurus pada film.
- Central Point : Di pertengahan kedua *crista iliaca*.
- Kontras Media : Banyaknya kontras yang dimasukan tergantung panjang dari *colon*.

Hasil Gambaran setelah pemasukan bahan kontras media:

- Hasil gambaran setelah pemasukan bahan kontras media pada Ny. S (sampel pertama), tampak kontras media mengisi *ileum*, *colon ascenden*, *flexura hepatica*, *colon tranversum*, *flexure lienalis*, *colon descenden*, *sigmoid* hingga *rectum* (pada Gambar 2. sebelah kiri).

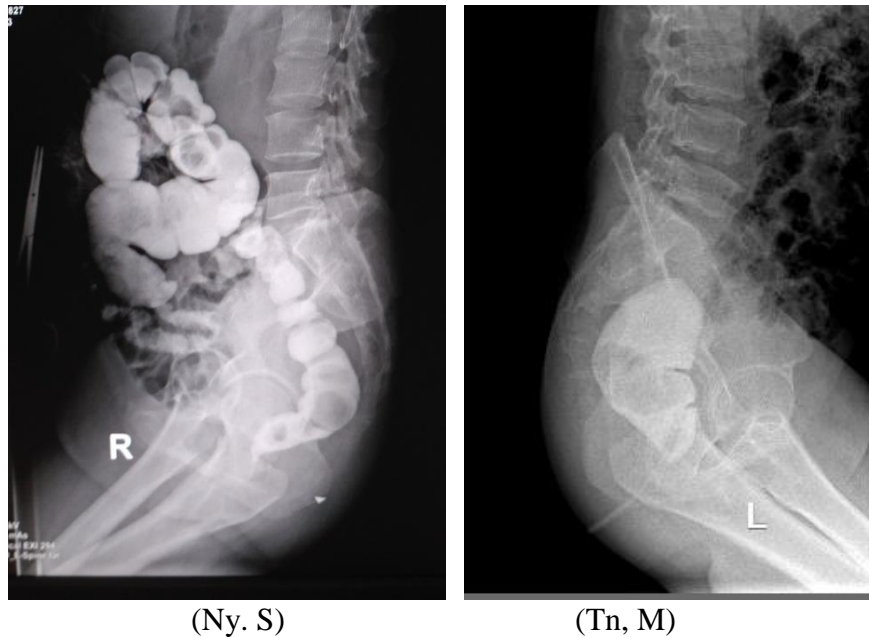
- b. Hasil gambaran setelah pemasukan bahan kontras media pada Tn. M (sampel kedua), tampak kontras media mengisi daerah *colon descendens* dan *rectosigmoid* (pada Gambar 2. sebelah kanan).



Gambar 2. Proyeksi AP Dengan Kontras Media (Radiologi RSUD Kab. Tangerang, 2019)

3. Lateral

- Posisi Pasien : *Recumbent* dengan salah satu sisi tubuh di atas meja
- Posisi Obyek : Posisikan pasien dengan *Mid Coronal Plane* (MCP) terletak di pertengahan garis meja pemeriksaan.
- Central Ray : Vertikal tegak lurus pada film.
- Central Point : *Spina Iliaca Anterior Superior* (SIAS).
- Hasil Gambaran : Tampak proyeksi *lateral* yang terdapat pada gambar 3. kedua sampel tampak kontras mengisi *colon* tanpa ditemukan tumor. Pasien sudah dilakukan tindakan operasi pengangkatan tumor (pasca operasi).



Gambar 3. Proyeksi Lateral Dengan Kontras Media (Radiologi RSUD Kab. Tangerang, 2019)

Hasil gambaran yang terdapat pada gambar 2. pada Ny. S (sampel pertama) tampak kontras mengisi seluruh *colon* termasuk *fleksura*, dan *colon sigmoid* dan pada Tn. M (sampel kedua) kontras mengisi daerah *colon descendens* dan *rectosigmoid*. Pada gambar Ny. S (sampel pertama) terlihat jalan masuknya kontras lebih panjang dibanding Tn. M (sampel kedua), karena letak *colostomy* pada Ny. S (sampel pertama) terletak di daerah *colon ascendens*, sedangkan pada Tn. M (sampel kedua) terletak di daerah sekitar *colon descendens*.

SIMPULAN

Pada pemeriksaan *loopografi* dengan kondisi klinis kanker kolon di RSUD Kabupaten Tangerang tidak diperlukannya persiapan khusus, karena pemeriksaan ini dilakukan hanya untuk mengevaluasi fungsi anatomi dan fisiologi dari *colon* bagian *distal* hingga ke anus. Pasien hanya diinstruksikan membawa *colostomy bag* untuk mengganti *colostomy bag* yang sudah terpasang pada saat selesai pemeriksaan. Kemudian, pemasukan kontras media pada

pemeriksaan *loopografi* bisa melalui *stomata* maupun anal. Pemasukan kontras melalui anal biasanya dilakukan karena hanya ada satu lubang *stoma* saja yaitu *stomata* kotor. Proyeksi yang digunakan pada pemeriksaan *loopografi* di RSUD Kabupaten Tangerang dengan klinis kanker kolon adalah plan foto *abdomen AP supine*, *AP* dan *Lateral* pada saat dimasukkannya kontras. Terkadang juga dipakai proyeksi *Oblique* apabila ada anatomi yang kurang jelas terlihat karena adanya superposisi. Hasil gambaran *loopografi* bergantung pada teknik radiografi yang dilakukan sesuai dengan letak area dari *colostomy*, bisa lebih *superior* atau *inferior*.

DAFTAR PUSTAKA

1. Sari FM, Suryono. Pengukuran Linieritas Tingkat Keabuan (Gray Level) Citra Fluoroskopi Menggunakan Metode Pengolahan Citra Digital. *Youngster Phys J*. 2014;3:279–84.
2. Yueniwati Y. Prosedur Pemeriksaan Radiologi untuk Mendeteksi Kelainan dan Cedera Tulang Belakang. Malang: UB Press; 2014.
3. Bushong SC. Radiologic Science for Technologists. St. Louis, Missouri: Elsevier; 2017.
4. Artitin C, Harahap WA, Ellyanti A. Pengukuran Dosis Radiasi Pada Organ Tiroid dan Mata Saat Pemeriksaan Fluoroskopi. *J Kesehat Andalas*. 2018;
5. Rasad S. Radiologi Diagnostik. Edisi-2. Jakarta: BPFKUI; 2005.
6. Tamaela LA, Pramuljo HS, Bermanshah EI. Radiologi Anak. Edisi I. Jakarta: Badan Penerbit IDAI; 2010.
7. Speck U. X-Ray Contrast Media. Berlin: Bayer AG; 2018.
8. Lakhar BN. Radiological Procedures { A Guideline }. Edition-3. Karol Bagh - New Delhi: Arya Publications; 2017.
9. Long BW, Rollins JH, Smith BJ. Merrill ' S Atlas of Radiographic Positioning &

- Procedures. Edition-13. St. Louis, Missouri: Elsevier; 2016.
10. Pearce EC. Anatomi dan Fisiologi untuk Paramedis. Jakarta: PT Gramedia Pustaka Utama; 2011.
 11. Lampignano JP, Leslie E. Kendrick. Bontrager's Text Book of Radiographic Positioning and Related Anatomy. Edition-9. St. Louis, Missouri: Elsevier Inc; 2018.
 12. Irianto K. Anatomi dan Fisiologi untuk Mahasiswa. Bandung: Alfabeta; 2012.
 13. Sudoyo AW, Setiyohadi B, Alwi I, K MS, Setiati S. Buku Ajar Ilmu Penyakit Dalam Jilid 1. Edisi-5. InternaPublishing; 2010.
 14. Patel PR. Lecture Notes: Radiology. Edition-3. London: Willey Blackwell; 2010.