

CASE REPORT: LABIAL VENEER ALL PORCELAIN WITH PRESS METHOD FOR IMPROVING AESTHETIC ON PATIENT WITH CENTRAL DIASTEMA CASE

Endang Prawesthi, Moh Hasan

Jurusan Teknik Gigi, Politeknik Kesehatan Kemenkes RI Jakarta II
Jl. Hang Jebat III/ F3 Kebayoran Baru Jakarta, Indonesia

E-mail: endangprawesthi@yahoo.com

ABSTRACT

Patients with central diastema disorders often feel shame and less Of confident. The disorder can be repaired by a Labial veneer restoration. This restoration is an improvement in the form of a layer on the labial surface of the tooth selected because it gives satisfactory aesthetic results and maintains the tooth structure. At this time, the method of fabricating labial veneer all porcelain growing rapidly, such as making labial veneer all porcelain with base layer using press method like all porcelain E-max press. This paper aims to determine the stages and problem solving of the difficulties that arise in the procedure of fabricating labial veneer all porcelain with the basic layer of labial veneer using press method. The method is based on working model done in dental laboratory, starting from work model preparation, wax contouring (wax up), Sprueing, Investing, Preheating, Pressing, Divesting, Cutting sprue and Build-up porcelain. Results obtained from making this labial veneer all porcelain is a tightly closed diastema that forms a contact of the field, smooth and glossy surface and good aesthetic.

Keywords: *Labial veneer, All Porcelain , Central Diastema*

LAPORAN KASUS: LABIAL VENEER ALL PORCELAIN DENGAN METODE PRESS UNTUK MEMPERBAIKI ESTETIK PADA PASIEN DENGAN KASUS DIASTEMA SENTRAL

ABSTRAK

Pasien dengan kelainan diatema sentral seringkali merasakan malu dan percaya diri yang kurang.. Kelainan tersebut dapat diperbaiki dengan suatu restorasi *Labial veneer*. Restorasi ini merupakan perbaikan berupa suatu lapisan pada permukaan labial gigi yang dipilih karena memberikan hasil estetika yang memuaskan dan mempertahankan struktur gigi. Saat ini metode pembuatan *labial veneer all porcelain* berkembang dengan pesat , diantaranya adalah pembuatan *labial veneer all porcelain* dengan lapisan dasar menggunakan metode *press* seperti *all porcelain E-max press*. Makalah ini bertujuan untuk mengetahui tahapan serta pemecahan masalah dari kesulitan yang timbul pada prosedur pembuatan *labial veneer all porcelain* dengan lapisan dasar *labial veneer* menggunakan metode *press*. Metodenya berdasarkan model kerja yang dikerjakan di laboratorium gigi, dimulai dari persiapan model kerja, *Counturing wax (wax up)*, *Sprueing*, *Investing*, *Preheating*, *Pressing*, *Divesting*, *Cutting sprue* dan *Build-up porcelain*. Hasil yang didapat dari pembuatan *labial veneer all porcelain* ini adalah *Diastema* tertutup rapat sehingga membentuk kontak bidang, permukaan halus dan mengkilap serta estetika baik.

Kata Kunci : *Labial veneer, All Porcelain, Diastema Sentral*

PENDAHULUAN

Penampilan merupakan sesuatu hal yang penting, senyuman yang indah dengan deretan gigi yang rapih dan lengkap merupakan salah satu dambaan setiap orang. Gigi *anterior* sangat berperan penting dalam menunjang penampilan seseorang. Kelainan atau kerusakan gigi merupakan hal yang sering terjadi karena kurangnya kesadaran masyarakat akan pentingnya peranan serta perawatan gigi. Jika terdapat kelainan atau kerusakan pada gigi *anterior* akan sangat mengganggu penampilan. Salah satu kelainan pada gigi *anterior* yaitu terdapatnya *diastema central* yang berdampak pada estetika dan kepercayaan diri seseorang. *Diastema* adalah suatu ruang dengan ukuran lebih dari 0.5 mm antara permukaan proksimal gigi dengan gigi sebelahnya. Seringkali *diastema* ini menyebabkan gangguan estetika bagi sebagian orang, terutama *diastema* yang terdapat di *anterior*. Adanya ruang antara dua gigi yaitu gigi *incisivus* 1 pada rahang atas yang berdekatan dikenal dengan *diastema central*. Oleh karena itu, bagi sebagian orang *diastema central* ini merupakan suatu gangguan estetika terhadap penampilannya.(1,2)

Banyak cara untuk mengatasi *diastema central*, baik perawatan ortodonti, restorasi *labial veneer*, mahkota, atau tumpatan resin komposit.(3) *Labial veneer* merupakan pilihan yang baik dengan memberikan hasil estetika memuaskan dan dapat mempertahankan struktur gigi serta dapat digunakan secara luas untuk memperbaiki estetika pada gigi yang mengalami perubahan warna dan kerusakan pada struktur gigi. (4) Saat ini metode pembuatan *labial veneer all porcelain* juga berkembang dengan pesat, diantaranya adalah pembuatan *labial veneer all porcelain anterior* dengan

metode *press* seperti *all porcelain E-max press*.

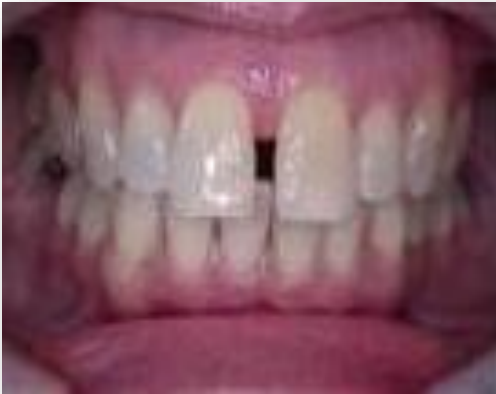All porcelain tipe E-max press adalah bahan *porcelain* berupa *ingot lithium disilicate glass-ceramic highly aesthetic*, memberikan homogenitas yang optimal dan memiliki kekuatan tinggi untuk pembuatan restorasi cekat yang akurat. *E-max press* tersedia dalam 4 level translusensi dan 2 ukuran, yaitu HT (*high translucency*), LT (*low translucency*), MO (*medium opacity*), dan HO (*high 2 opacity*). Dari sudut pandang pembuatannya, pada dasarnya semua restorasi dapat dibuat dari *ingot* apapun. Untuk alasan estetika, maka teknik pembuatan dan indikasi dapat direkomendasi untuk setiap *ingot* pada tingkat translusensi. Metode yang digunakan dalam pembuatan *labial veneer all porcelain* dengan bahan *E-max press* yaitu menggunakan bahan *porcelain* khusus yang di lelehkan dan dipress ke dalam *mould space* menggunakan mesin *furnace* khusus. (5)

Pada makalah ini akan dibahas mengenai pembuatan *labial veneer all porcelain* dengan lapisan dasar menggunakan metode *press* pada kasus *diastema* sentral rahang atas. Karena, seiring dengan berkembangnya ilmu pengetahuan khususnya di bidang gigi tiruan cekat, maka teknisi gigi dituntut untuk meningkatkan ketrampilan dan keahliannya dalam pembuatan restorasi yang bermanfaat bagi masyarakat, khususnya untuk memperbaiki atau mengkoreksi kelainan yang ada pada pasien dengan kasus *diastema central*.

Diastema

Diastema adalah suatu ruang lebih dari 0.5mm antara permukaan proksimal dengan gigi sebelahnya. Seringkali *diastema* ini menyebabkan gangguan estetika bagi sebagian orang, terutama *diastema* yang

terdapat di *anterior*. Adanya ruang antara dua gigi yaitu gigi *incisivus* pada rahang



Gambar 1. Diastema Central

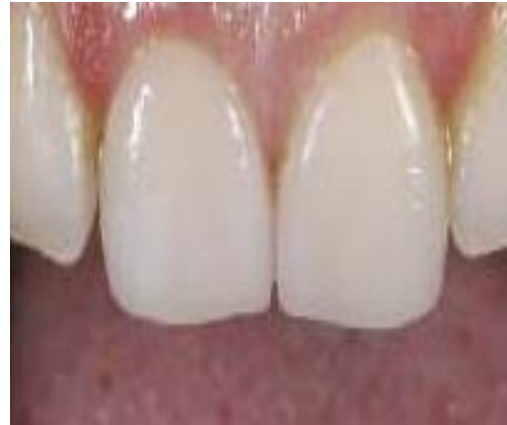atas yang berdekatan dikenal dengan *diastema* sentral. (1,2)

Diastema sentral (Gambar 1) pada umumnya disebabkan oleh beberapa hal, yaitu ukuran gigi *incisivus* normal atau lebih kecil tetapi ukuran lengkung rahang melebihi normal, *Anomali* gigi *incisivus* (*microdontia*), Perlekatan *frenulum* yang abnormal, Kebiasaan buruk menghisap ibu jari dan menjulurkan lidah, Gigi sepernumerary di *median line*, Kehilangan gigi *incisivus* lateral secara congenital, Rotasi gigi *incisivus*. Ada beberapa cara untuk mengatasi *diastema* sentral, antara lain yaitu perawatan orthodontic, *Labial veneer*, *Jacket crown*, restorasi resin komposit. (3)

Labial Veneer

Labial veneer (Gambar 2) adalah suatu restorasi yang berwarna dengan gigi dan diaplikasikan pada permukaan *labial* gigi yang mengalami perubahan warna juga kerusakan pada struktur gigi untuk

memperbaiki estetika. Karena *labial veneer* merupakan lapisan tipis pada permukaan



Gambar 2. *Labial Veneer*

labial, mencari kesesuaian warna yang sempurna dari lapisan *porcelain* ini agak sulit. (4-6)

Indikasi pemakaian *labial veneer*, yaitu: Karies, gigi *malformasi*. Perubahan warna gigi karena *devitalisasi*, Perubahan warna gigi karena obat-obatan, Perubahan warna karena faktor usia, Gigi *diastema*, Adanya bercak putih pada gigi, Mahkota gigi yang patah akibat trauma, Perawatan *proestetik* untuk gigi tetap pada pasien muda. Sedangkan Kontra indikasi *labial veneer* yaitu Pasien memiliki tingkat karies yang tinggi, Resesi *gingival*, Gigi yang mengalami rotasi yang berlebihan, *Bruxism* dan Pasien dengan penyakit periodontal yang parah. (6,7)

Labial veneer memiliki fungsi untuk memperbaiki estetik, yaitu dengan cara: Perbaiki struktur dan warna gigi dan Merapatkan gigi *incisivus* pada kasus *diastema*. Sementara Keuntungan dari *labial veneer*, yaitu: Preparasi struktur gigi sedikit, Mempertahankan struktur gigi dan melindungi pulpa, Memiliki estetik yang sangat baik, Daya tahan terhadap abrasi

baik, Tidak menyebabkan perubahan kontak oklusal, Preparasi gigi mudah dan Waktu kunjungan terbatas. Sedangkan Kerugian pemakaian *labial veneer*, adalah: Prosedur *bonding* rumit, Mudah terjadi *overcontoured* dan Sulit untuk dilepaskan. (6)

Macam-macam *labial veneer* : A). *Partial veneer (direct partial veneer)*, yaitu Kerusakan kecil pada gigi vital dan teknik ini dapat dilakukan langsung pada pasien dalam satu kunjungan dengan menggunakan bahan komposit. B). *Full veneer (direct full veneer)* dengan bahan komposit dapat dilakukan dengan teknik langsung ataupun tidak langsung. Peletakan komposit dengan teknik langsung membutuhkan waktu dan perawatan intensif. C). *Indirect* yang merupakan tehnik secara tidak langsung yang dikerjakan di laboratorium, tujuan dari teknik ini adalah memaksimalkan estetik pasien berdasarkan bahan pembuatannya. Keuntungan dari teknik tidak langsung ini yaitu memiliki anatomi yang akurat, permukaan gigi tiruan lebih halus, estetik sangat baik, kekuatan yang baik, tahan lama, dan sedikit *finishing*(8)

Labial veneer berdasarkan bahan, terdiri dari : a). Komposit resin, yaitu bahan ini memiliki keuntungan untuk memperbaiki estetik dengan segera, kunjungan dilakukan satu sampai dua kali, dan harganya pun terjangkau. Tetapi, mengingat bahwa bahan ini tidak bertahan lama dan harus diganti beberapa kali,

biayanya akan lebih mahal dalam jangka panjang. Bahan ini sulit untuk mengubah warna gigi jika terdapat kesalahan dalam prosedur, tetapi pembentukan kontur gigi mudah dilakukan untuk restorasi sedang ataupun besar dan b). *Porcelain*, bahan *porcelain* prosedur ini meminimalkan keterbatasan pulpa dan jaringan *periodontal* karena gigi yang sudah dipreparasi hampir membatasi enamel dan

bergantung pada *margin supragingival*. Panduan *anterior* telah disiapkan kompatibilitas, stabilisasi warna dan translusensi yang sangat baik dan juga tahan lama. Hasil estetik bergantung pada seni dari tehniker itu sendiri. (9)

All Porcelain E-max Press.

All porcelain E-max press adalah bahan *porcelain* yang berupa *ingot lithium disilicate glass-ceramic highly aesthetic*, memberikan homogenitas yang optimal dan memiliki kekuatan yang tinggi untuk pembuatan restorasi cekat yang akurat. Untuk alasan estetika, maka teknik pembuatan dan indikasi dapat direkomendasi untuk setiap *ingot* pada tingkat translusensi. (5)

Macam-macam *all porcelain E-max press*, terdiri dari *E-max press polychromatic* yang merupakan salah satu bahan *ingot* yang memiliki gradasi warna tersendiri dalam satu *ingot*. dan *E-max press monochromatic* yang tersedia dalam 2 ukuran dan 5 level translusensi yang berbeda, yaitu: HT (*high translucency*), MT (*medium translucency*), LT (*low translucency*), MO (*medium opacity*), HO (*high opacity*). (10)



Gambar 3. *Ingot E-max Press*



Gambar 4. Alat Programat

Alat yang digunakan dalam pembuatan labial veneer all porcelain dengan metode *press* dapat dilakukan dengan beberapa macam alat, antara lain yaitu menggunakan alat Programat EP 600 adalah salah satu jenis mesin yang dirancang untuk menekan (*press*) ingot IPS E-max press serta pembakaran (*firing*) dental ceramics materials dan hanya boleh digunakan untuk tujuan tersebut saja. (11)

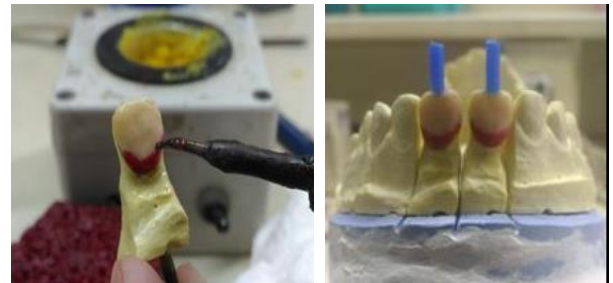Indikasi dalam pemakaian bahan all porcelain E-max press, yaitu: Labial veneer, Oklusal veneer, Inlay, Onlay, Partial crown, Crown pada anterior dan posterior dan bridge anterior 3 unit. (5) Ditunjukkan Gambar 3 dan 4.

METODE KERJA

Pembuatan pembuatan labial veneer all porcelain dengan metode *press* untuk memperbaiki estetik pada pasien dengan kasus diastema sentral terdiri dari pembuatan lapisan dasar menggunakan Metode *Press* dan *Build-up porcelain*.

Pembuatan lapisan dasar menggunakan Metode *Pres*

Tahap yang dilakukan dalam pembuatan lapisan dasar ini, (Gambar 5 dan 6) yaitu: 1). Penerimaan Studi Model; 2). Persiapan model kerja; 3). Pembuatan *die* dengan *pindex system* untuk dibuatkat tempat *pin* ;



Gambar 5. Wax up dan *spruing*

4). *Wax Contouring (wax up)* untuk lapisan dasar menggunakan tiga jenis wax yaitu, lapisan pertama menggunakan wax kuning (*dipping wax*) sebagai lapisan dasar dengan cara dicelupkan sebanyak satu kali, kemudian dilakukan pengambilan pada

bagian wax melebihi batas preparasi. Lapisan kedua menggunakan *servical wax* pada bagian *servical* dengan cara di ulasi dan yang ketiga menggunakan wax organik dengan cara mengulasi pada seluruh permukaan *labial* atau bagian *body* dengan ketebalan minimum 0,5-0,8mm.; 5). *Spruing*, yaitu pemasangan *sprue* pada pola malam yang telah selesai dibuat; 6). *Investing*; 7). *Preheating* 8). *Pressing*, dengan cara *IPS e-max plunger* dan *ingot e-max* diberi separator (*alox plunger separator*) berupa *powder* agar pada saat *divesting ingot* tidak menempel pada *plunger*. Kemudian *investment ring* dikeluarkan dari *preheating furnice* untuk melakukan proses *pressing*. Selanjutnya menyalakan mesin *furnace EP 3000* dengan menekan tombol berwarna hitam yang terdapat di belakang mesin, lalu *Ingot* dimasukkan ke dalam *mould space investment ring* yang sudah dilakukan *preheating* dan meletakkan *alox plunger* diatas *ingot* pada *mould space*, kemudian dilakukan *pressing* dengan menggunakan alat Programat EP 3000.; 9). *Divesting* ; 10). *Cutting sprue*.

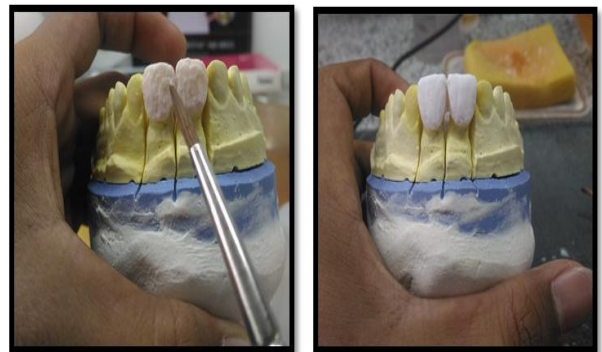


Gambar 6. Pressing lapisan dasar

Build-up porcelain

Build up Porcelain (Gambar 7) terdiri dari

prosedur. *Foundation firing*, yaitu Lapisan dasar *labial veneer* dilapisi dengan selapis tipis *liquid ceramic* pada lapisan dasar *labial veneer* dan menaburkan *powder foudation ceramic* di atas permukaan *liquid* menggunakan kuas dan *arteri clamp*, kemudian dilakukan kondensasi dengan cara digetarkan. Selanjutnya dilakukan pembakaran (*firing*) dengan menggunakan alat P 300 pada suhu 750°C.; 2). Aplikasi *dentin* dan *incisal*, yaitu *Powder dentin* dan *liquid ceramic* diaduk di atas *glass plate*, kemudian diaplikasikan menggunakan kuas pada permukaan lapisan dasar *labial veneer* yang sudah dilakukan pembarakaran (*firing*)



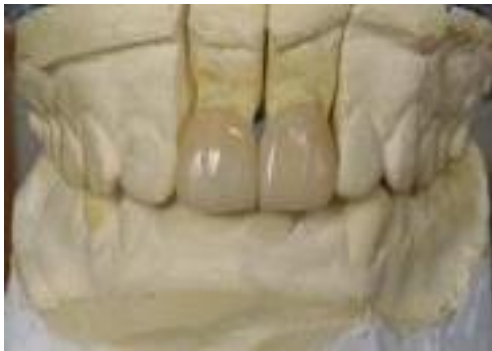Gambar 7. *Build up porcelain*

bubuk *foundation ceramic*. Diratakan pada seluruh permukaan *labial* tetapi ditipiskan pada bagian *incisal*, kemudian pada permukaan *incisal* di aplikasikan *incisal ceramic* lalu diratakan dan dibentuk sesuai anatomi serta dilakukan kondensasi dengan menggetarkan model dan air diserap menggunakan *tissue*.; 3). Aplikasi *stain* dan *glaze* pada bagian *cervical* diaplikasikan dengan pasta *stain*.

HASIL DAN PEMBAHASAN

Hasil dari pembuatan yang diperoleh setelah selesai pembuatan *labial veneer all porcelain* sebagai berikut : 1). Diastema

central tertutup rapat sehingga membentuk kontak bidang dengan gigi sebelahnya; 2). Permukaan *labial* terlihat seperti gigi asli; 3). Tepi *labial veneer* kontak rapat dengan tepi gigi yang di preparasi ; 4). Permukaan halus dan mengkilap ; 6).Estetik baik . Tampak hasil dari proses ditunjukkan pada Gambar 8.



Gambar 8. Hasil

Diastema sentral merupakan suatu keadaan dimana terdapat *diastema* pada gigi tengah rahang atas diantara gigi *incisivus* satu kanan dan kiri. Kasus ini banyak terjadi pada masyarakat sehingga menimbulkan keluhan rasa tidak percaya diri. Kasus ini dapat diperbaiki dengan beberapa cara, salah satunya adalah dengan pembuatan restorasi *labial veneer*. Pada kasus *diastema* sentral dipilih dengan alasan preparasi yang dilakukan relatif lebih sedikit dibandingkan dengan pembuatan mahkota. Preparasi hanya dilakukan pada permukaan *labial* gigi *incisivus* saja, berbeda dengan restorasi *jacket crown* preparasinya dilakukan pada seluruh permukaan gigi serta waktu preparasi yang lama dan sulit sehingga resiko merusak jaringan gigi akan lebih besar. (6,12)

Ada beberapa jenis bahan yang dapat digunakan untuk pembuatan restorasi *labial*

veneer, diantaranya bahan yang digunakan adalah *all porcelain e-max press*. Warna yang dihasilkan dari bahan *all porcelain e-max press* dapat disesuaikan dengan gigi asli. Bahan ini terdiri dari dua jenis *ingot* yaitu *polychromatic ingot* dan *monochromatic ingot*. Dengan metode *press*, menggunakan alat *pressing* dan *firing (furnace)*. Metode yang digunakan di sini menggunakan *monochromatic ingot*, yaitu dengan cara melakukan pembuatan lapisan dasar *labial veneer* kemudian mengaplikasikan *dental ceramic* yaitu *dentin* dan *incisal*. Pekerjaan ini lebih lama dibandingkan menggunakan *polychromatic ingot (multi layered)*, karena bahan *polychromatic ingot* sudah tersedia warna yang sesuai dengan warna gigi dalam *ingot* tersebut dan dalam satu kali *pressing* serta satu kali *firing*.

Pada saat pembuatan *die* menggunakan alat *pindex system*, karena dengan menggunakan alat *pindex system* ini lebih mudah dan tidak memerlukan *locktry*.

Die ini berfungsi untuk mempermudah pada saat aplikasi. Pada saat melakukan tahap *wax contouring (wax up)* penulis menggunakan tiga jenis *wax*, akan tetapi pada bagian *body* menggunakan *wax organik*, berbeda dengan pedoman pembuatannya, karena *inlay wax* tidak tersedia dilaboratorium. *Wax organik* ini mempunyai sifat kegunaan yang sama dengan *inlay wax*.

Ring yang digunakan Pada saat *investing* yaitu menggunakan *silicon ring*. Penggunaan *ring* dengan bahan *silicon ring* ini berguna untuk mempermudah saat membuka *investment ring* dan untuk menghindari pemuaihan bahan *investment* pada saat *setting time*. Pada proses *pressing* menggunakan *alox plunger* diatas *ingot* pada *mould space*. Alat ini berfungsi untuk menekan atau mengepress *ingot* agar *ingot* mengalir pada *mould space*. Setelah

dilakukan *pressing*, *investment ring* didinginkan hingga mengalami keretakan. Kemudian *investment ring* diukur dengan menggunakan *alox plunger* untuk dijadikan panduan antara batas bahan *pressing* dengan *alox plunger* dan dipotong serta dilakukan *sanblasting* untuk untuk memisahkan hasil *pressing* dengan *investment ring*. Setelah melakukan *sanblasting* seharusnya dilakukan *penblasting* untuk menambah retensi pada lapisan dasar *labial veneer*, akan tetapi pada prosedur ini penulis tidak melakukan dikarenakan mengikuti prosedur di laboratorium.

Pada tahap awal aplikasi *dental ceramic* dilakukan *foundation firing* terlebih dahulu mengaplikasikan selapis tipis *liquid* kemudian ditaburkan *powder foundation ceramic* pada permukaan lapisan dasar *labial veneer*. Kegunaan *foundation firing* ini untuk mendapatkan retensi agar perlekatan antara lapisan dasar *labial veneer* dengan *dental ceramic* melekat dengan baik. Kemudian dilakukan aplikasi *dentin ceramic* diatas permukaan *foundation ceramic* yang sudah dilakukan pembakaran dan dilanjutkan dengan aplikasi *incisal ceramic* diatas permukaan *dentin*.

SIMPULAN DAN SARAN

Pembuatan *Labial veneer all porcelain* dengan metode *press* mempunyai keuntungan memberikan homogenitas yang optimal dan memiliki kekuatan yang tinggi untuk pembuatan restorasi cekat yang akurat, karena terlebih dahulu dilakukan pembuatan lapisan dasar yang disesuaikan dengan kasus diastema sentral dan melakukan aplikasi *dentin* dan *incisal* untuk mendapatkan warna yang sesuai dengan gigi asli. Dalam pembuatannya perlu diperhatikan beberapa hal, antara lain adalah ketrampilan tekniker dalam melakukan wax up yang disesuaikan dengan ketebalan

labiopalatal gigi, kontak proksimal area diastem dan lengkung gigi. Untuk mendapatkan restorasi yang baik diperlukan hubungan kerja sama yang baik antara dokter gigi dan teknisi gigi sehingga diperoleh *labial veneer* dengan estetik yang baik.

DAFTAR PUSTAKA

1. Joneja P , dkk. *Factors To Be Considered in The Treatment of Midline Diastema*. International Journal of Current Pharmaceutical Research. Vol 5 (2). 2013. Hal: 1.
2. Sutjiati Rina. *Penata Laksanaan Penutupan Diastema Sentral Setelah Pencabutan Gigi Mesiodens*. Bagian Ortodonsia Fakultas Kedokteran Gigi Universitas Jember. Indonesia. Stomatognathic (J.K.G. Unej) Vol. 8 No. 1 2011 : 56-61.
3. Bashi E, dkk. *A Composite Laminate Veneer Technique for Diastema Closure : A Report of Ten Cases*. International Dental Research. Volume 2 , 2013. Hal: 67.
4. Solanki Gaurav. *Porcelain Laminate Veneer on A Highly Discolored Tooth: A Case Report*. International Journal of Biomedical Research. 2013. Hal: 412.
5. <http://www.ivoclarvivadent.uszooluweb site mediadocument1265IPS+emax-Press.pdf> (Diunduh pada tanggal 23 Oktober 2015, 14:41 WIB)
6. Haga Mechio dan Nakazawa Akira. *Vinir Porselen Laminasi*. Hipokrates. Jakarta, 1995. Hal: 1-2.
7. Walmsley AD, Walsh TF, Lumley PJ, dkk. *Restorative Dentistry*. Churchill Livingstone Elsevier. United Kingdom, 2007. Hal: 129-130.

8. Kumar N, Srivastava S, dkk. *Veneer in Restorative Dentistry*. Asian Journal of Oral Health Sciences. Volume 2, Issue 2, 2012. Hal: 19-20.
9. Chiche Gerard and Pinault Alain. *Esthetics of Anterior Fixed Prosthodontics*. Quintessence Books. Singapore, 1994. Hal: 42.
10. http://www.maxrevolution.com/assets/ifu-emax-press_english.pdf (Diunduh pada tanggal 20 November 2015, 18:14 WIB).
11. www.ivoclarvivadent.us/zooluwebsite/media/document/6033/EP+600+Combi. (Diunduh pada tanggal 15 Desember 2015, 13:54 WIB)/
12. <https://www.google.co.id/webhp?sourceid=chromeinstant&ion=1&espv=2&ie=UTF8#q=programat%20p%20300> (Diunduh pada tanggal 17 Juni 2016, 09:04 WIB).